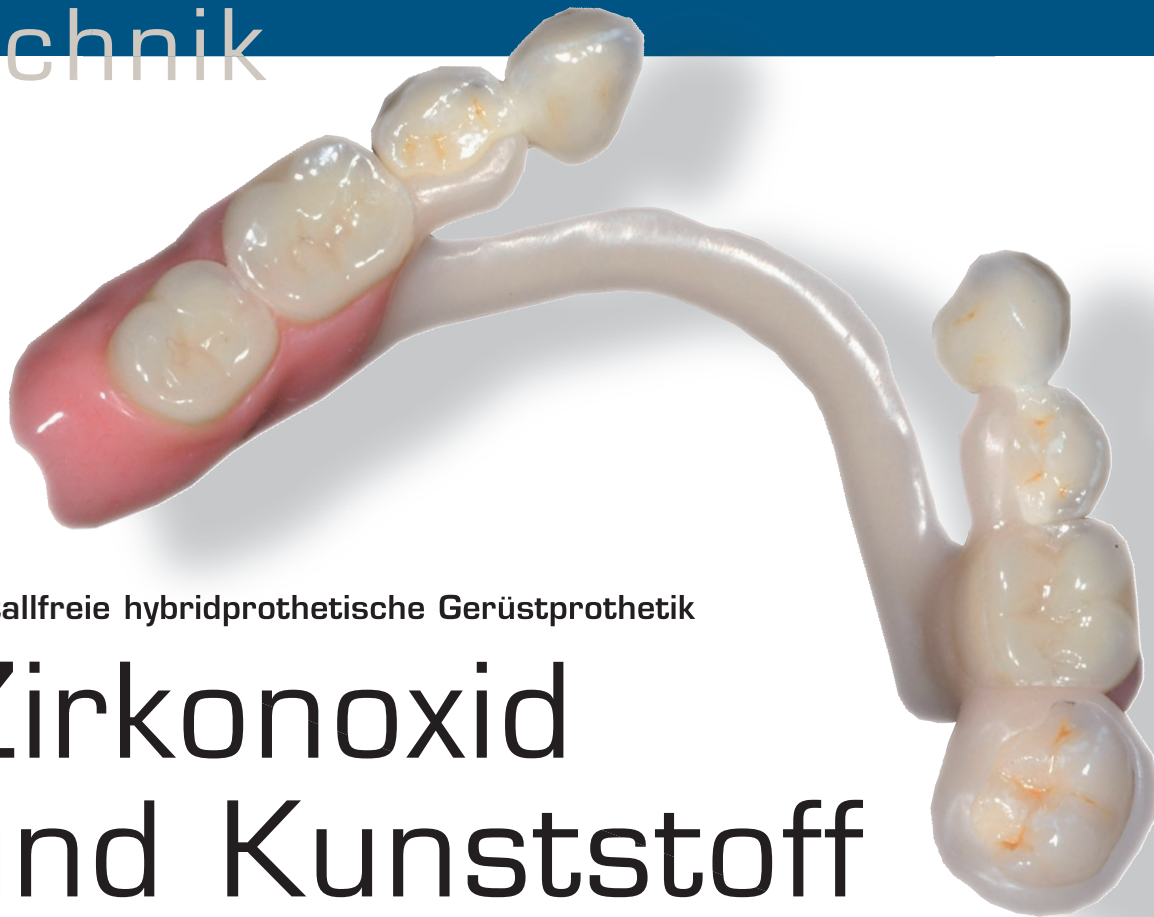



Metallfreie hybridprothetische Gerüstprothetik

Zirkonoxid und Kunststoff

Die Versorgungsart des hier geschilderten Falles ergab sich aus der Überlegung, dass in unserem Labor zirkongefräste Geschiebearbeiten gefertigt werden und diese mit einem herkömmlichen Metallgerüst fertig gestellt wurden.

Von ZTM Christian Richter



ZTM Christian Richter: „Der Vorteil für den Patienten liegt in metallfreier Kombinationstechnik“

Diese Versorgungsart ist in sich ein materialtechnischer Widerspruch, da sich der Patient für eine metallfreie Versorgung auf höchstem Niveau entschieden hat. Die Fertigstellung mit einem Metallgerüst aus Stahl war bis dato für den Patienten, den Zahnarzt und mich nie zufriedenstellend. Als weiterer Punkt kam die Frage hinzu: Wie belastbar sind solche Verbindungen aus Zirkon in der Kombitechnik wirklich und gibt es aus diesen Gesichtspunkten gesehen eine Alternative? Nach längerer Suche fand ich ein geeignetes Kunststoffspritzgussverfahren von Polyapress. Diese Technik ist eine Alternative und hat mich in puncto Funktionalität und Ästhetik überzeugt. Realisiert wurde diese Gemeinschaftsarbeit mit Dr. Adolf Schiller, Zahnarzt in Peuerbach, Oberösterreich.

Kurze Fallbeschreibung

OK-Kombitechnik Precigeschiebe auf 12, 24 verblockte zirkongefräste Gerüste (KaVo Everest), Kunststoffmodellguss mit Flexiplast (Polyapress).

UK-Kombitechnik Precigeschiebe auf 34, 44; Klammerzahnkrone auf 47, verblockte zirkongefräste Gerüste (KaVo Everest), Kunststoffmodellguss mit Flexiplast (Polyapress).

ANAMNESE: 57jähriger Patient. Chief complaint: Lückenschluss, ästhetische OK-Korrektur, mit einhergehender Bisshebung.

AUFNAHMEBEFUND: Massiv attritiertes Restgebiss, Zustand nach Exzision 11 2005, versorgt mit Sofortprothese. Keine vorbestehende prothetische Versorgung im OK- und UK-Seitzahnbereich.

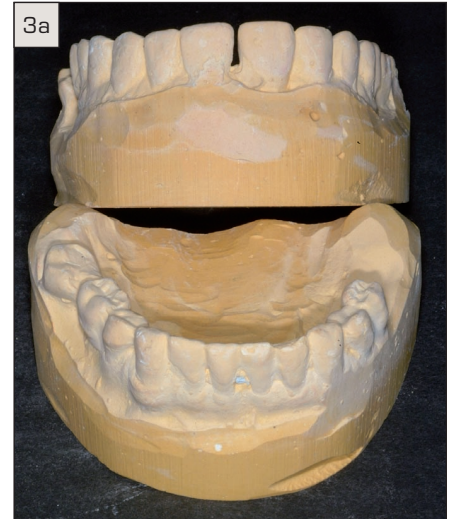
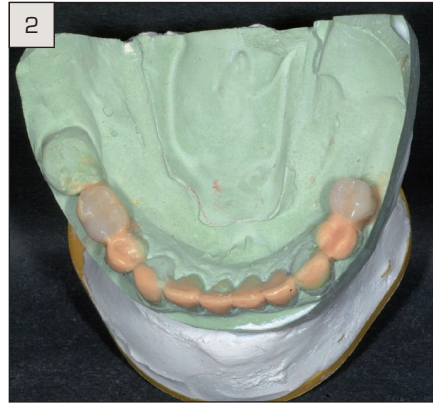
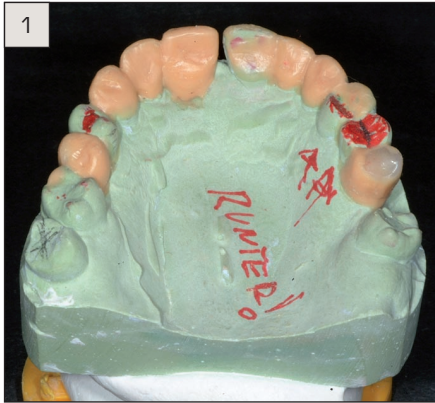Planung

Metallfreie hybridprothetische Gerüstprothetik im OK und UK zum Lückenschluss.

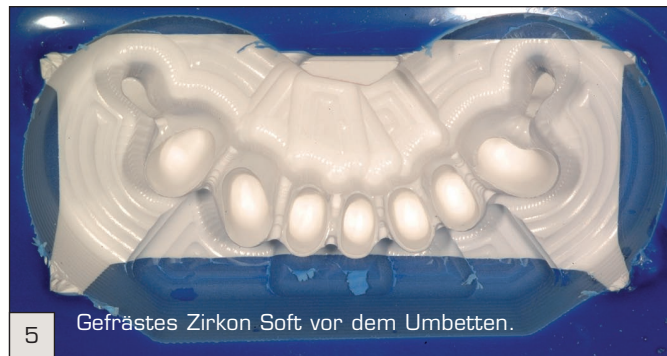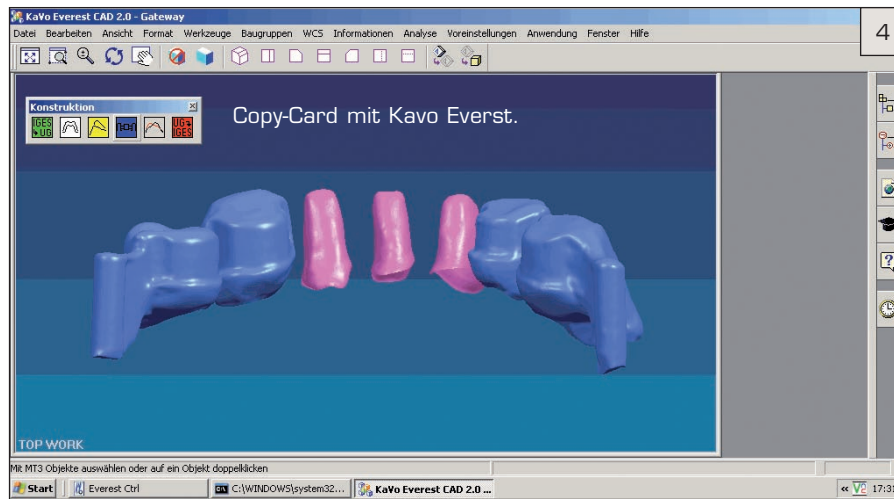
Verlauf

Nach entsprechender Mundhygiene wurde eine Aufbisschiene im Unterkiefer zu Bisshebung und zur Bruxismustherapie- bzw.-vermeidung und zur Besserung der Kiefergelenkssymptome hergestellt. **BILDER 1 UND 2**

Drei Monate später wurde mit der Sanierung des Restgebisses mittels Glasfieberstiftaufbauten mit der Arbeit im OK begonnen, wobei die kosmetischen und funktionellen Wünsche des Patienten in Absprache mit dem behandelnden Zahnarzt in die Konstruktion der zahntechnischen Restaurierung einfließen. Durch die genaue Planung im Vorfeld mit Anfertigung einer Aufbisschiene, mit einem vollständigen Wax-up des OK und UK, und einer Bissverschlüsselung war es möglich, diese Arbeit in den gewohnten Arbeitsschritten durchzuführen. **BILDER 3a UND 3b**



Planung mit Wax-up (Bilder 1 bis 3a)



5 Gefrästes Zirkon Soft vor dem Umbetten.

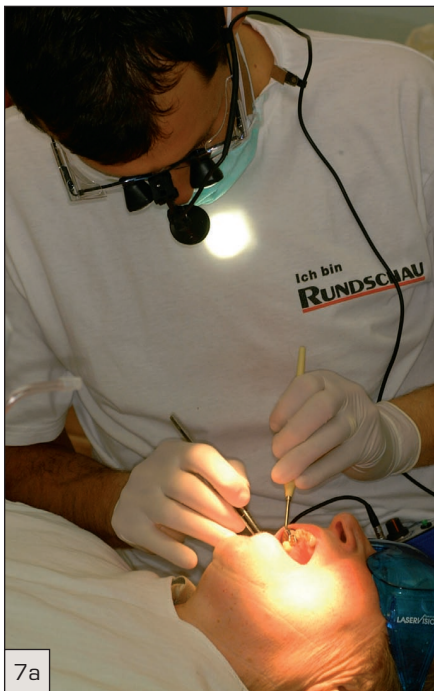

6 Fräsung der Zirkongerüste mit Diamanten


Nach Herstellung sämtlicher Arbeitsmodelle, wie Meistermodell, Gipsmodelle der Wachsplanung und Einar tikulation, konnte mit der Modellation der Arbeit begonnen werden. Die Modellation des Gerüsts erfolgte in herkömmlicher Weise und wurde in der Copy-Card Technik mit dem KaVo Everest System aus Zirkonsoft gefräst.

BILDER 4 BIS 6

Um der Ästhetik Rechnung zu tragen wurden sämtliche Zirkongerüste eingefärbt, die manuelle Ausarbeitung erfolgte mit einem Zirkondiamanten unter Wasserkühlung. Zeitgleich wurde ein individueller Löffel und ein Bissregis trat für die bestehende Überabformung hergestellt. Die nun fertigen Arbeitsunterlagen gingen wie gewohnt zur Überabformung zum behandelnden Zahnarzt. Bei der Probe wurde die Passung, sowie die geplante Biss situation inklusive Bisshebung kontrolliert und erneut festgelegt. Im Labor fertigten wir nun unsere Meistermodelle für die Fertigstellung der Arbeit an. Um eine Bruchgefahr der Zirkongerüste zu vermeiden werden Kst-Stümpfe angefertigt. Fallweise ist



7a



7b

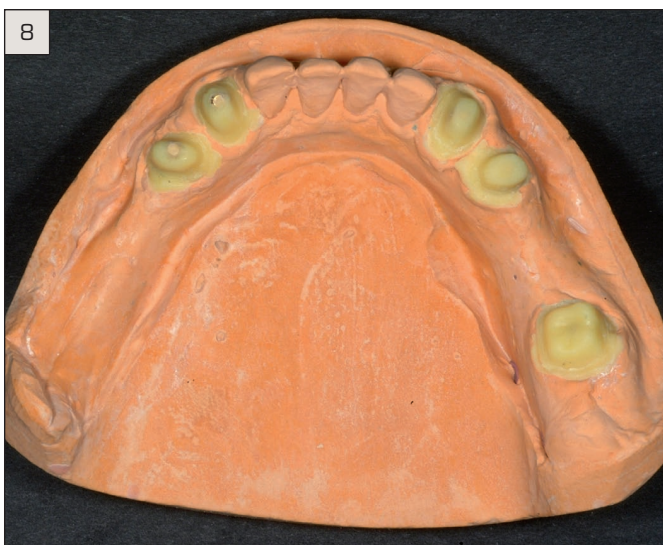Einprobe in Ordination von Dr. Schiller.

ein Zerschneiden der individuellen Löffel unvermeidlich. **BILDER 7 BIS 9**

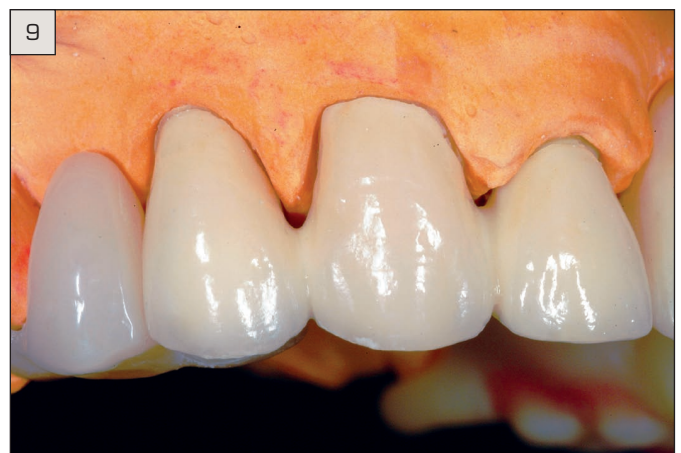Mit dem angefertigten Bissregistrator wurde die Arbeit nun einartikuliert. Anschließend sind die Fräsungen und Geschiebeteile gefräst und fertig gestellt worden, die ganze Arbeit ist nun zum

Verblenden für die Keramik fertig. Nach der keramischen Verblendung wurde die Arbeit für das Kst-Spritzgussverfahren vorbereitet. Hierbei muss ein spezieller Gips verwendet werden, der dem hohen Druck von 7 bis 9 bar standhält. Die Modellation wird ähnlich wie bei der Totalprothetik eingebettet. Hierzu gibt es eigene Küvetten und Anleitungen, da sich mit dem Polyapress System von Prothesen, Provisorien, Modellgüssen so einiges anfertigen lässt. Nach dem Pressen des Kunststoff-Modellgusses muss eine Langzeitabkühlung eingehalten werden um eine innere Spannung des Materials zu vermeiden. **BILDER 10 UND 11**

Die Passung der gespritzten Modellgüsse ist atemberaubend genau und verzeiht keine Fehler des Technikers. Die Ausarbeitung erfolgt ebenfalls mit speziellen Fräsern, der Hochglanz wird zum Teil mit Diamantpolierpasten hergestellt.




8



9

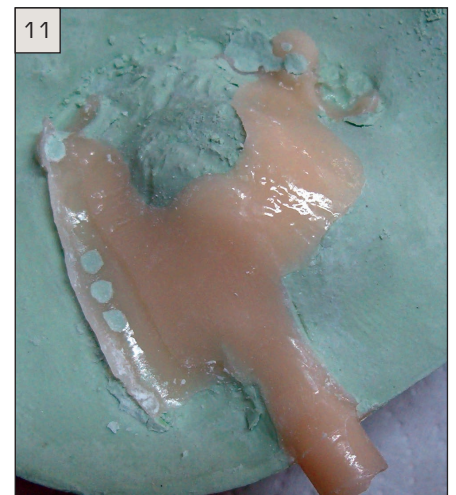
Fertige Keramikverblendung Teil des OK.

Meistermodell mit Kst-Stümpfen.



10

Einbettung des Modellgusses in das Polyapress System.

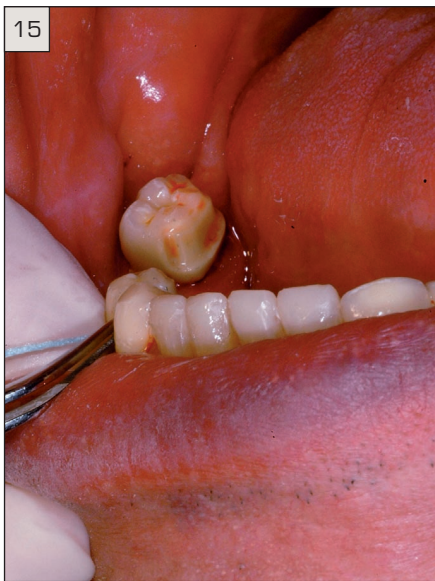
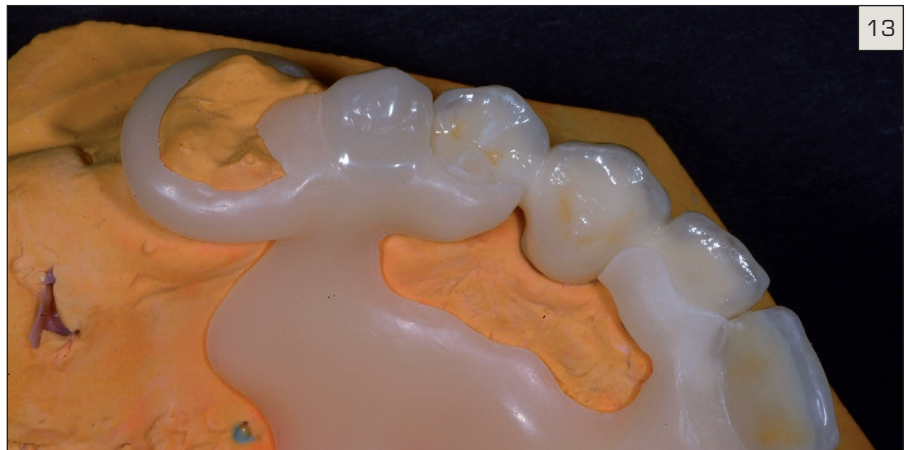
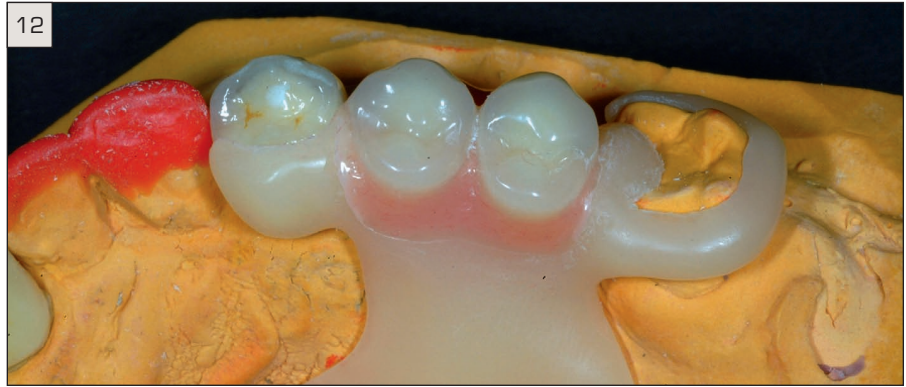11

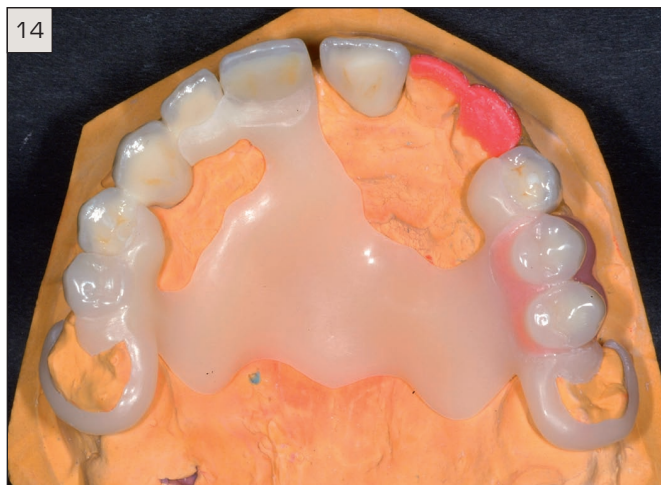Ausbettung des fertig gespritzten Kst-Modellgusses.

Für die Fertigstellung ging die Arbeit nicht mehr zur Probe, da die Arbeitsunterlagen sowie die Kosmetik und die Bissituation bereits im Vorfeld gemeinsam festgelegt wurden. Bei der Fertigstellung ist sauberes Arbeiten für einen optimalen Haftverbund ein Muss. Mit einem chemischen Haftvermittler wurde nun ein Verbund-Prothesen-Kunststoff hergestellt und auf gewöhnliche Weise mit einem hochwertigen Kunststoff fertig gestellt. **BILDER 12 BIS 14**

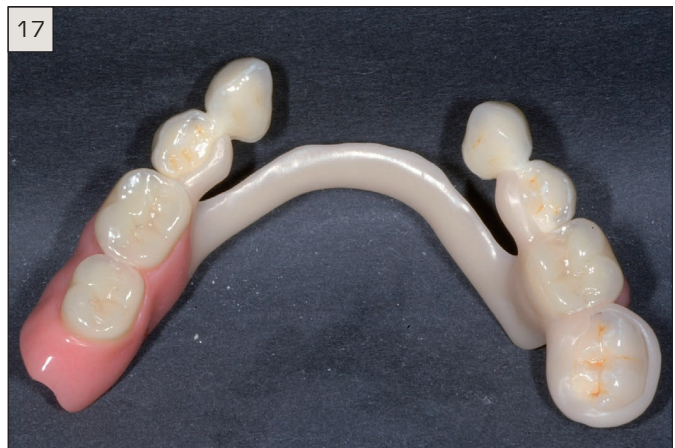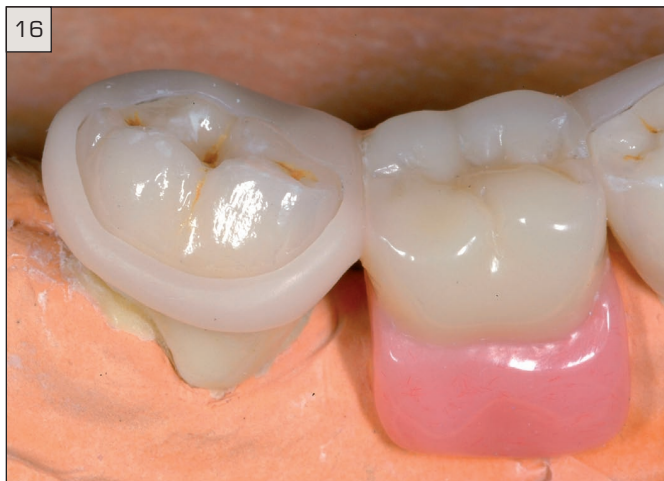Nach der Endkontrolle ging die Arbeit zum behandelnden Zahnarzt und wurde eingesetzt. Im UK wurden bereits provisorische Kronen zum Teil nur Kauflächen, nach dem Wax-up angefertigt, um so den Occlusionsausgleich beibehalten zu können. Nach zwei Monaten wurde mit der UK-Arbeit begonnen und auf die ähnliche Vorgehensweise gefertigt. **BILD 15 BIS 17**



Einzementierung der UK-Arbeit.



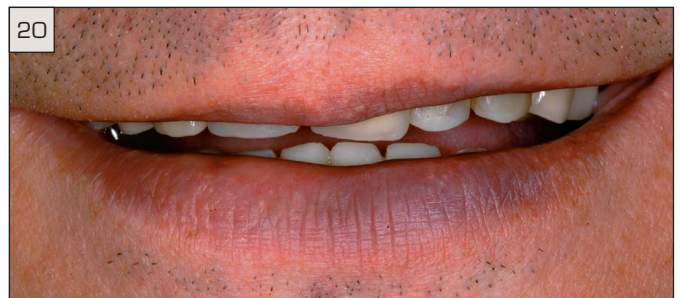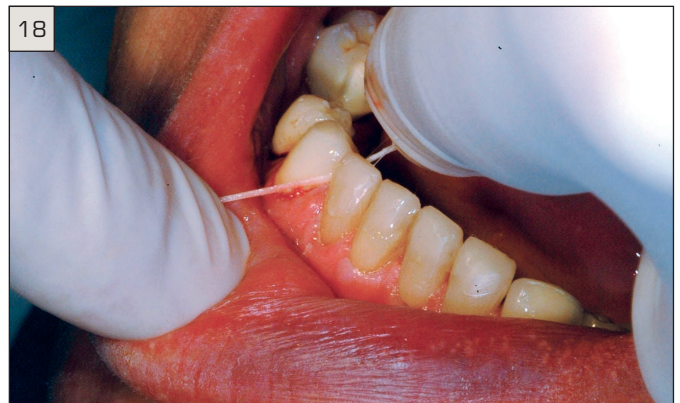Fertigstellung der Arbeit OK.



Fertige Arbeit UK.



19
Einzementierung
der UK-Arbeit in
der Ordination.

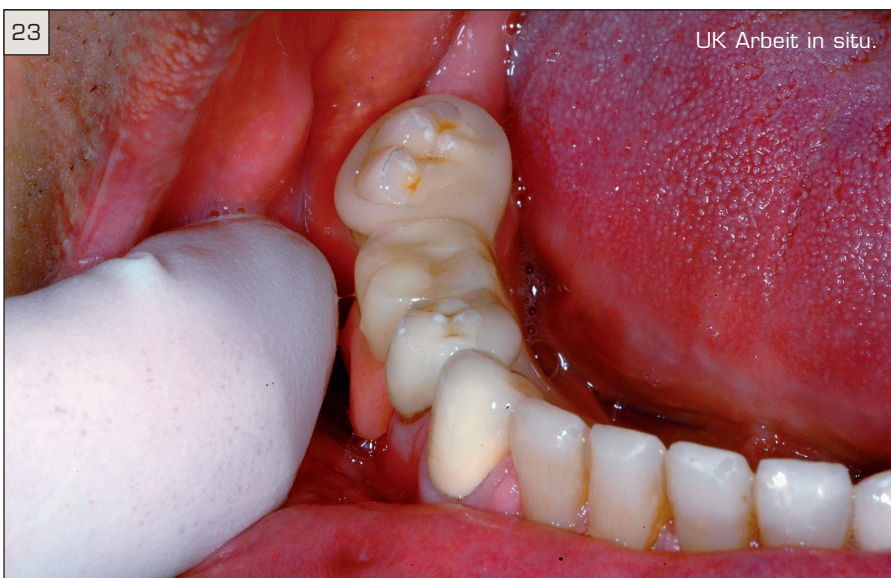

21



22

Fertige Arbeit
im Munde des
Patienten und
Übergabe der
Arbeit in der
Ordination.



23

UK Arbeit in situ.

Zusätzlich kam im UK ein kompletter Aufbau der attritierten Zahnschneidekanten 32, 31, 41, 42, welche der Zahnarzt durchführte. **BILDER 18 BIS 20**

Solche Arbeiten erfordern eine gute Kommunikation und Zusammenarbeit und ich möchte mich bei Dr. Schiller und seinem Team, bei dem Patienten und bei meinem Technikerteam bedanken. **BILDER 21, 22 UND 24** ■

info

Christian Richter
Innovative Zahntechnologie

T +43/72 48/64 12 21 11

M office@zahnrichter.at